

Teratoma quístico de páncreas. Desafío diagnóstico y manejo terapéutico

Emmanuel Peton¹  · José María Barbeta²  · Luciana Ferreyra²  · Fernando Vandonselar³ 
Silvina Amione⁴  · Dagmar Osycka Salut⁵ 

¹Servicio de Cirugía, Clínica Del Valle y Hospital Zonal Alvear.

²Servicio de Cirugía Hospital Zonal Alvear.

³Endoscopia Digestiva Centro GES.

⁴Centro de Patología CEPAT.

⁵Imágenes Centro Médico Borelli.

Comodoro Rivadavia, Provincia del Chubut. Argentina.

Acta Gastroenterol Latinoam 2026;56(2):248-253

Recibido: 01/08/2026 / Aceptado: 23/06/2026 / Publicado online: 30/06/2026 / <https://doi.org/10.52787/agl.v56i2.528>

Resumen

El teratoma de páncreas es una neoplasia benigna congénita extremadamente infrecuente. Se presenta el caso de una paciente de 61 años que consultó por dolor abdominal de tres meses de evolución. Se realizó una ecografía abdominal que evidenció en la topografía duodeno-pancreática una imagen nodular hipocogénica, con un área focal interna ecogénica, de contornos definidos. Se solicitó una tomografía computada que informó a nivel de proceso uncinado una formación nodular hipodensa con áreas de densidad grasa y calcificación focal de 34 mm x 42 mm en íntimo

contacto con vena mesentérica. Se decidió complementar los estudios diagnósticos con una resonancia magnética y una ecoendoscopia con punción biopsia. No se observaron hallazgos de malignidad. La analítica mostró marcadores tumorales normales. Se realizó una duodenopancreatectomía cefálica laparoscópica convertida que informó en la anatomía patológica hallazgos morfológicos consistentes con un teratoma quístico maduro.

Palabras claves. Teratoma, teratoma quístico maduro, duodenopancreatectomía.

Cystic Teratoma of Pancreas. Diagnostic Challenge and Therapeutic Management

Summary

Pancreatic teratoma is an extremely rare benign congenital neoplasm. We present the case of a 61-year-old female patient who consulted for a 3 month history of abdominal pain. An abdominal ultrasound was performed, which revealed a hypoechoic nodular formation in duodenopancreatic topography, with a focal echogenic internal area with

Correspondencia: Emmanuel Peton
Correo electrónico: emmanuelpeton@hotmail.com

defined contours. A CT scan was requested, which reported a hypodense nodular formation at the level of the uncinate process with areas of fatty density and focal calcification measuring 34 mm x 42 mm in close contact with the mesenteric vein. It was decided to complement diagnostic studies with magnetic resonance and endoscopic ultrasound with a puncture biopsy, without findings of malignancy. The laboratory tests showed normal tumor markers. A converted laparoscopic cephalic pancreaticoduodenectomy was performed, with the pathology anatomy reporting morphological findings consistent with mature cystic teratoma.

Keywords. Teratoma, mature cystic teratoma, duodenopancreatectomy.

Introducción

El teratoma es un tumor raro compuesto por tejidos bien diferenciados derivados de las tres capas germinativas (endodermo, mesodermo y ectodermo). Son más frecuentes en la región sacrococcígea, los ovarios y los testículos, siendo muy raros en el páncreas, con solo 59 casos reportados en la literatura.¹ El presente caso representa un nuevo aporte a la casuística argentina y destaca los principales desafíos diagnósticos y terapéuticos de esta patología.

Se clasifica en maduro e inmaduro según la madurez de sus elementos neuroectodérmicos. El teratoma de tipo maduro es benigno y, a su vez, se subdivide en quístico y sólido.²

El diagnóstico preoperatorio suele ser un desafío, ya que no existe un método definitivo ni hallazgos patognomónicos.³ Es bien sabido su comportamiento biológico

benigno debido a sus tejidos bien diferenciados. No obstante, la escisión quirúrgica con márgenes libres continúa siendo el tratamiento de elección y es curativa, sin reportes de recidivas tras resección R0.⁴

Consideramos importante la presentación de este caso por tratarse de una patología infrecuente. Su publicación fue aprobada por el Comité de Ética del Hospital Alvear de Comodoro Rivadavia.

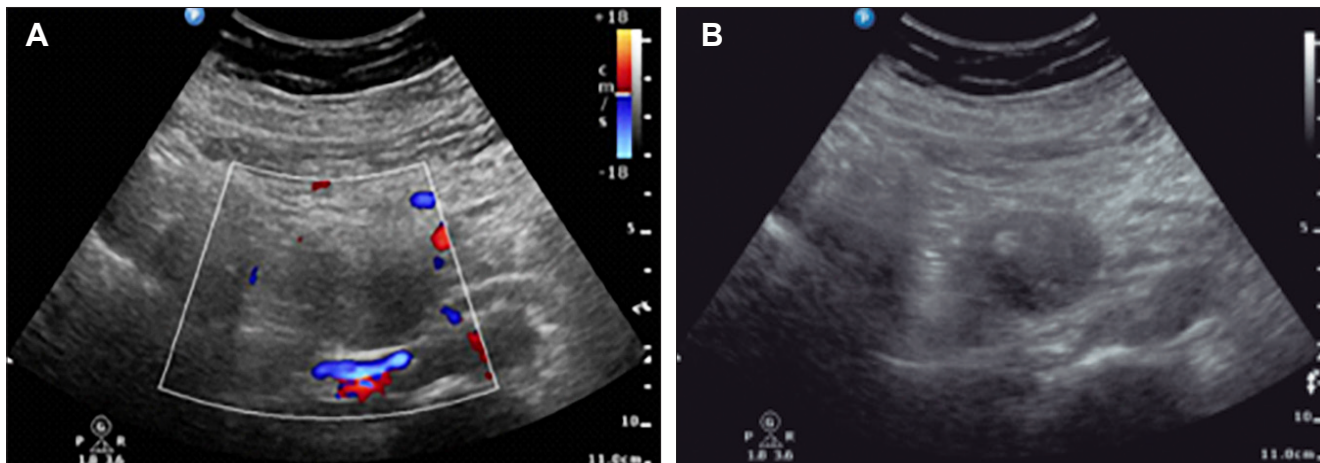
Presentación del caso

Paciente femenina de 61 años con antecedentes de diabetes de tipo II de cinco años de evolución, en tratamiento con metformina, que consultó por dolor abdominal de tres meses de evolución localizado en epigastrio de tipo sordo continuo. Se realizaron estudios de laboratorio donde no se observaron hallazgos de relevancia, y una ecografía abdominal que evidenció en la topografía duodeno-pancreática una imagen nodular de 34 mm x 42 mm hipoecogénica, con un área focal interna ecogénica que medía 6 mm de diámetro máximo, de contornos definidos, y avascular (Figuras 1 A B).

Posteriormente, se realizó una tomografía computada con protocolo pancreático que evidenció en la topografía del proceso uncinado una formación nodular hipodensa de 53 mm x 54 mm con áreas de densidad grasa y calcificación focal periférica. (Figura 2 A), en íntimo contacto con vasos mesentéricos. (Figura 2 B)

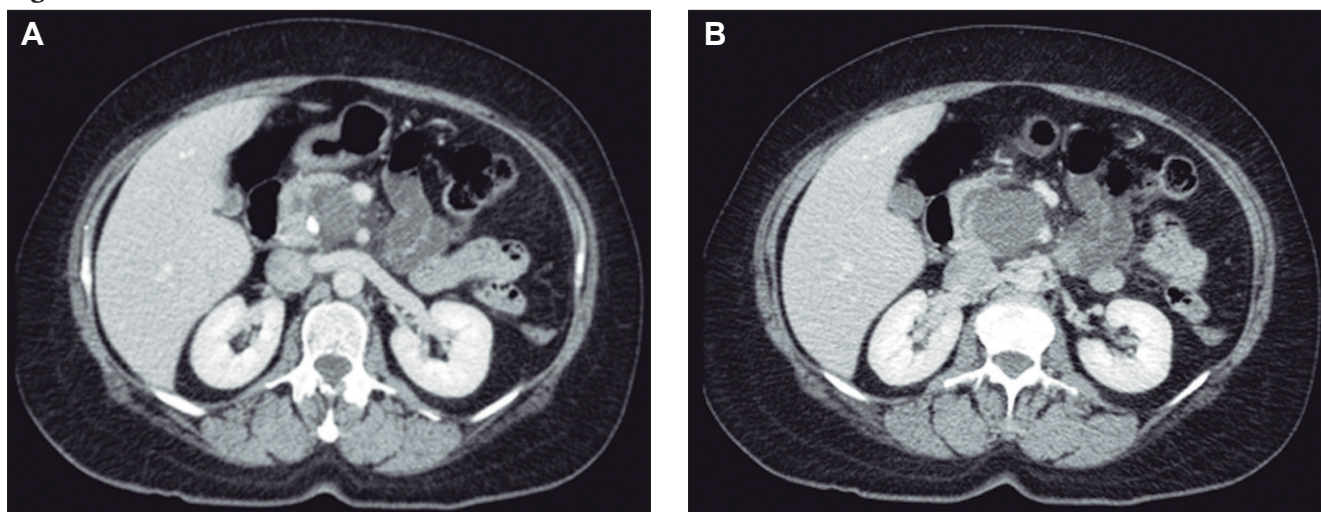
Ante la presencia de dicha lesión heterogénea, se decidió realizar una resonancia nuclear magnética que informó una formación nodular a nivel de la cabeza del páncreas, de señal intermedia en T2 e hiperintensa en T1, de 34 mm x 42 mm. (Figuras 3 A B C)

Figura 1. Características basales de la cohorte



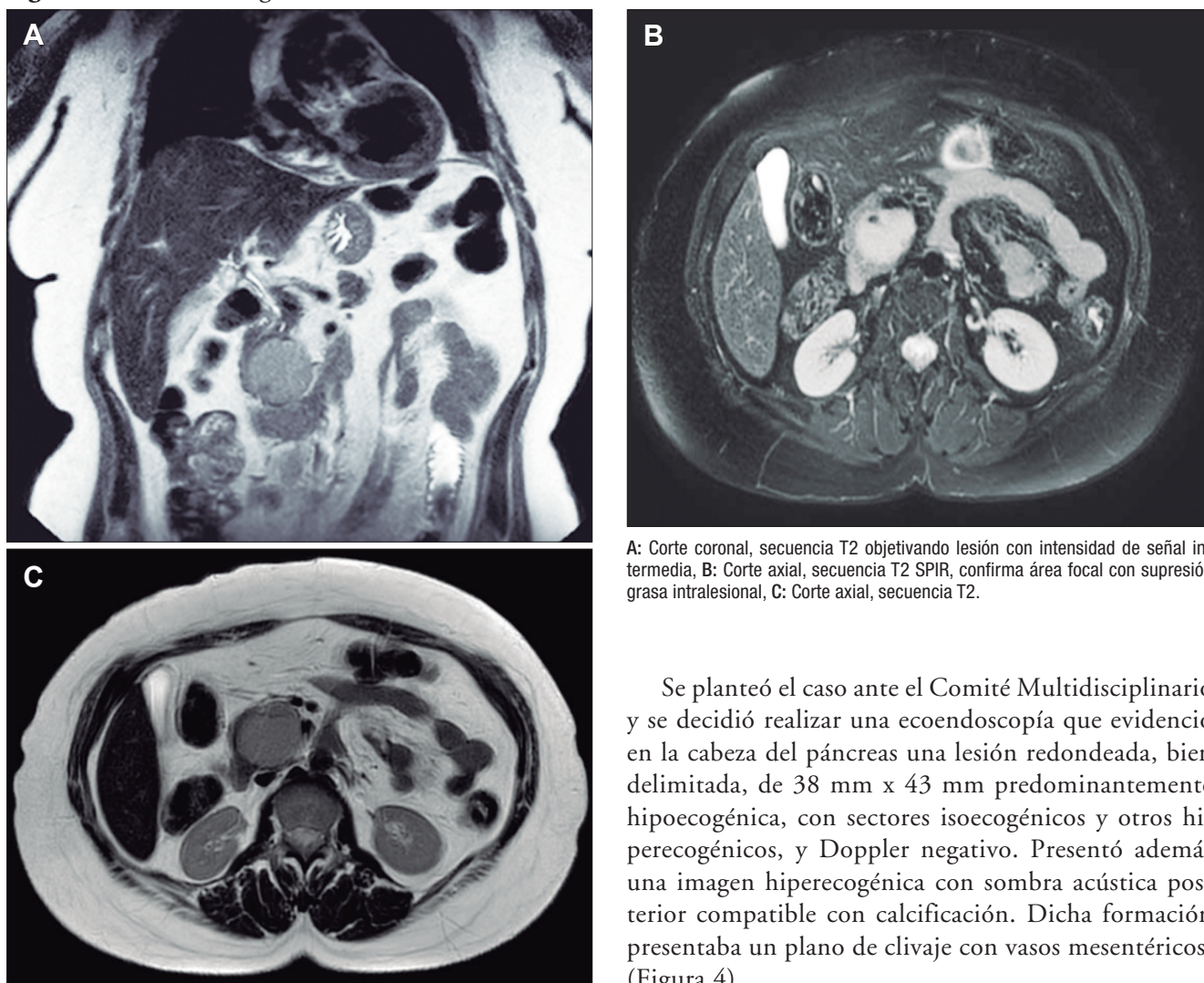
A: Ecografía abdominal con imagen nodular en topografía duodenopáncreas doppler negativa. B: Ecografía abdominal con imagen nodular hipoecogénica con área focal interna ecogénica.

Figura 2.



A y B: Tomografía computada de abdomen con contraste endovenoso, plano axial, que evidencia imagen nodular sólida heterogénea en proceso uncinado del páncreas presentando áreas con densidad grasa y calcificación focal.

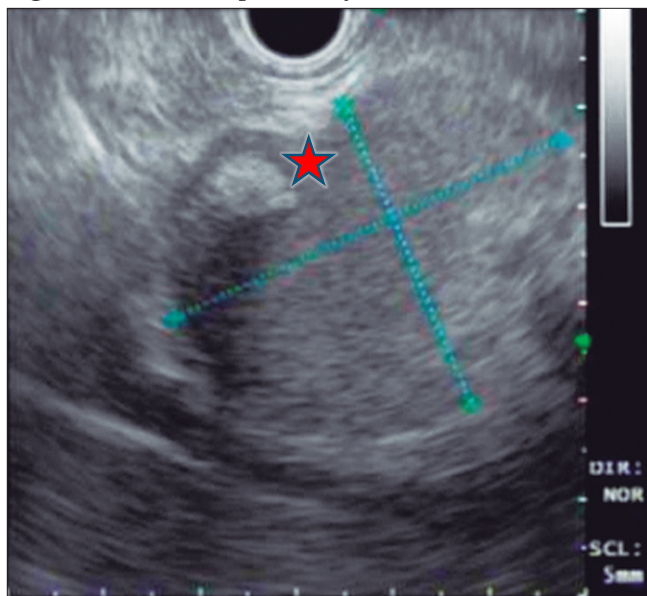
Figura 3. Resonancia magnética de abdomen



A: Corte coronal, secuencia T2 objetivando lesión con intensidad de señal intermedia, B: Corte axial, secuencia T2 SPIR, confirma área focal con supresión grasa intralesional, C: Corte axial, secuencia T2.

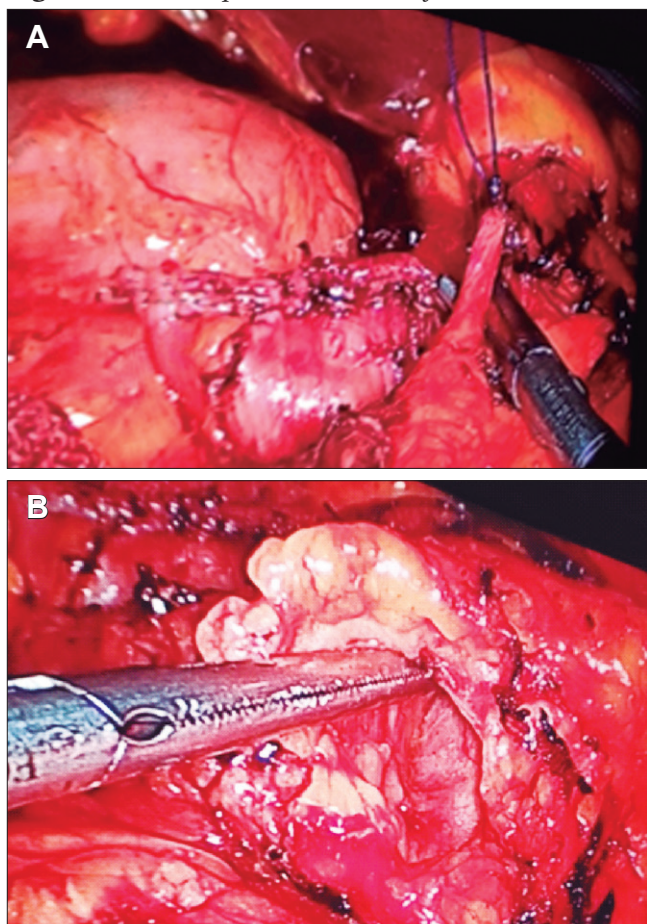
Se planteó el caso ante el Comité Multidisciplinario y se decidió realizar una ecoendoscopia que evidenciara en la cabeza del páncreas una lesión redondeada, bien delimitada, de 38 mm x 43 mm predominantemente hipocogénica, con sectores isoecogénicos y otros hiperecogénicos, y Doppler negativo. Presentó además una imagen hiperecogénica con sombra acústica posterior compatible con calcificación. Dicha formación presentaba un plano de clivaje con vasos mesentéricos. (Figura 4).

Figura 4. Ecoendoscopia. Calcificación intratumoral



★ Se realiza duodenopancreatectomía cefálica laparoscópica convertida mediante incisión subcostal de Kocher a lo Child y anastomosis pancreaticoyeyunal ductomucosa. Evoluciona favorablemente con egreso hospitalario al 6to día postoperatorio.

Figura 5. Duodenopancreatectomía cefálica



A: Ligadura de arteria gastroduodenal previa sección duodenal, B: Confección de tunel retropancreático. C: Pieza quirúrgica.

Se realizó una punción biopsia con aguja 22G de los sectores isoecogénicos, cuyo resultado anatomopatológico resultó negativo para malignidad.

Se realizó una duodenopancreatectomía cefálica laparoscópica (Figura 5 y 7) convertida mediante incisión subcostal de tipo Kocher, con reconstrucción de tipo Child y anastomosis pancreaticoyeyunal ductomucosa. La evolución fue favorable, con egreso hospitalario al sexto día.

Se recibió el resultado de anatomía patológica, que informó una formación quística revestida parcialmente por epitelio escamoso queratinizante y, en otros lugares, por epitelio columnar estratificado ciliado. La superficie luminal presentaba áreas con tejido de granulación y ejes pilosos transversales. La pared era de tipo fibroconectivo, con un denso infiltrado linfoide que formaba ocasionalmente acúmulos, e incluía además células adiposas maduras y tejido óseo. (Figura 6) Ausencia de tejidos inmaduros. Los hallazgos morfológicos son consistentes con un teratoma quístico maduro.

Tras dos años de seguimiento, la paciente se encuentra libre de recidiva.

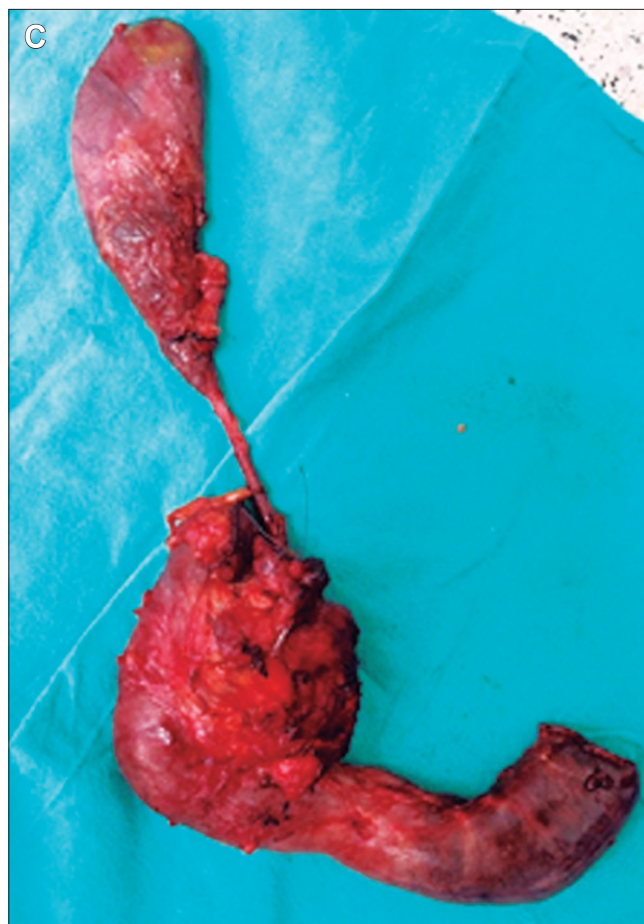

Figura 6. Microfotografía 40x. H/E

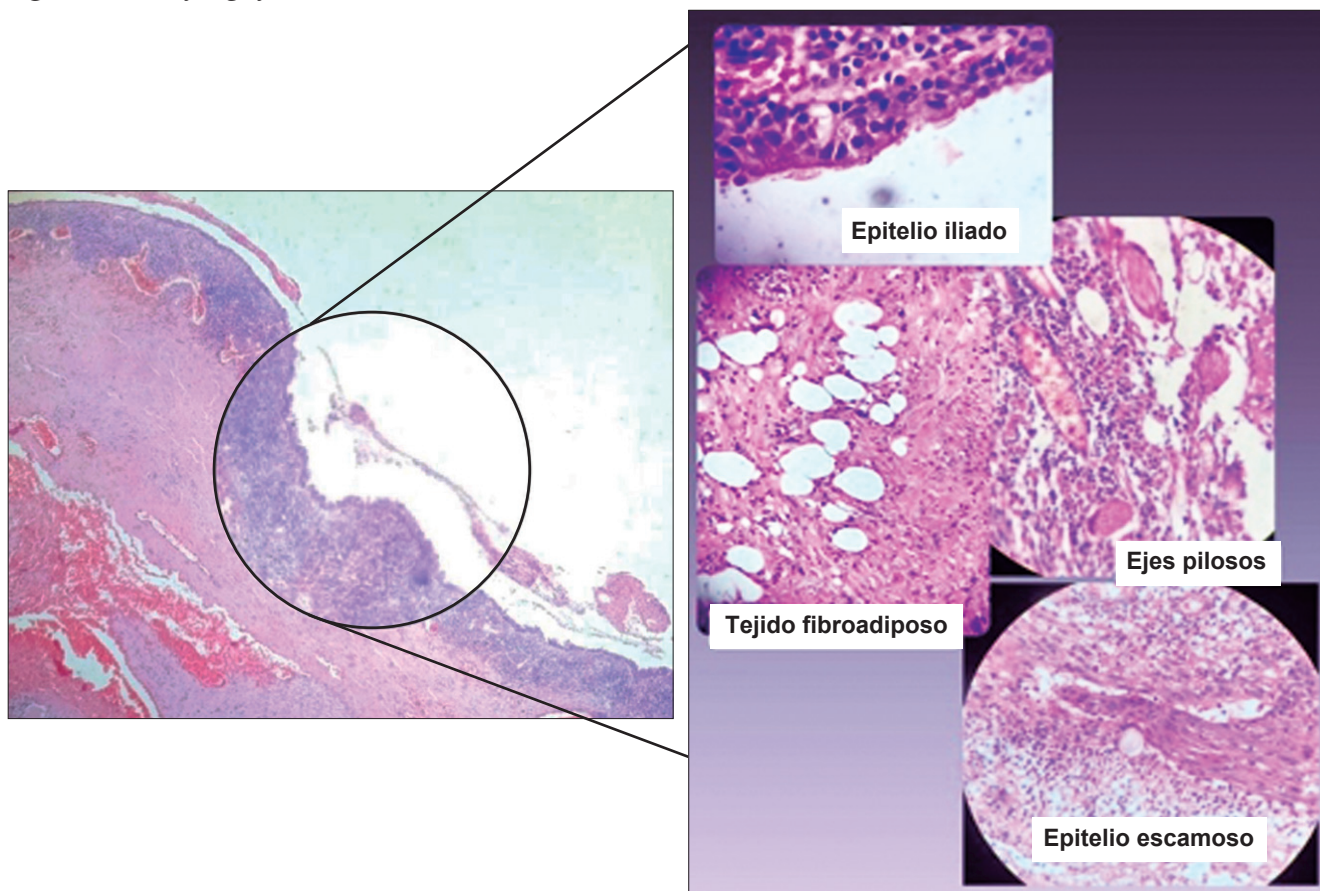
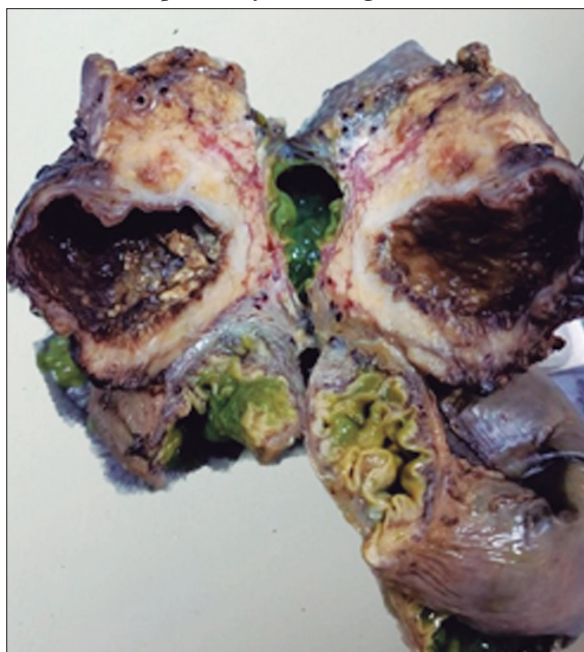


Figura 7. Pieza de duodenopancreatectomía cefálica que evidencia tumor bien delimitado con pared fibrosa gruesa y contenido heterogéneo compuesto por material sebáceo, áreas quísticas y hemorrágicas



Discusión

Los tumores quísticos pancreáticos representan el 1% de las neoplasias, y el teratoma pancreático constituye, a su vez, una neoplasia infrecuente dentro de este grupo. Se origina a partir de las tres capas germinales y afecta principalmente a los órganos gonadales; sin embargo, debido a la migración de las células germinales a lo largo de la línea media del cuerpo, pueden encontrarse en zonas relacionadas a dicha migración. El páncreas constituye una localización excepcional, y dentro de este órgano la ubicación más frecuente es en el cuerpo, seguido de la cabeza y, por último, la cola.⁵

Representa un reto clínico-radiológico. En este caso, se pudo observar la triada tomográfica clásica descrita para esta entidad: lesión hipodensa, densidad grasa y calcificación periférica. Sin embargo, esta combinación puede verse únicamente en el 30 - 40% de los casos, lo que dificulta la sospecha inicial.⁶ De acuerdo con lo descrito en la literatura, los marcadores tumorales en este caso se mantuvieron dentro de rangos normales, a diferencia de lo observado en los cistoadenomas mucinosos y las neoplasias mucinosas papilares intraductales, donde suelen elevarse.⁷

Con el presente trabajo no sólo se busca exponer el hallazgo mediante el caso clínico, sino además resaltar la importancia al momento de considerar los diagnósticos diferenciales que se plantean como parte integrante de los tumores quísticos o sólido-quísticos pancreáticos, entre ellos, el cistoadenoma mucinoso, el cistoadenocarcinoma mucinoso, el tumor sólido pseudopapilar y la neoplasia mucinosa papilar intraductal.

En lo que respecta al tratamiento, como mencionamos anteriormente, la indicación es la escisión quirúrgica R0. En este caso la ubicación en proceso uncinado obligó a una duodenopancreatectomía cefálica, pero para los ubicados en cuerpo y cola la pancreatectomía distal laparoscópica es el procedimiento de elección, con menor morbimortalidad. Es importante destacar que los procedimientos de drenaje percutáneo están contraindicados debido a la alta tasa de fistula pancreática y al riesgo de diseminación en caso de componente inmaduro no detectado.⁶

Al comparar este caso con los descriptos en la literatura podemos mencionar dos datos atípicos: primero, amplía el rango etario (sólo el 15% de casos son mayores de 60 años) y segundo, nuestro caso requirió duodenopancreatectomía cefálica dada su localización en proceso uncinado a diferencia del 85% reportados en cuerpo y cola.¹

En conclusión, el teratoma quístico maduro de páncreas debe considerarse en el diagnóstico diferencial de lesiones quísticas pancreáticas especialmente ante la presencia en TC de lesiones con densidad grasa y calcificaciones asociada a marcadores tumorales normales. Aunque el diagnóstico preoperatorio definitivo es difícil, su sospecha y reconocimiento es fundamental debido a que el tratamiento quirúrgico con resección R0 ofrece curación completa y excelente pronóstico a largo plazo.

Consentimiento para la publicación. Para la confección de este manuscrito, se utilizaron datos anonimizados que no han distorsionado su significado científico.

Propiedad intelectual. Los autores declaran que los datos y las figuras presentes en el manuscrito son originales y se realizaron en sus instituciones pertenecientes.

Financiamiento. Los autores declaran que no hubo fuentes de financiación externas.

Conflicto de interés. Los autores declaran no tener conflictos de interés en relación con este artículo.

Aviso de derechos de autor



© 2026 Acta Gastroenterológica Latinoamericana. Este es un artículo de acceso abierto publicado bajo los términos de la Licencia Creative Commons Attribution (CC BY-NC-SA 4.0), la cual permite el uso, la distribución y la reproducción de forma no comercial, siempre que se cite al autor y la fuente original.

Cite este artículo como: Peton E, Barbetta J M, Luciana F y col. Teratoma quístico de páncreas. Desafío diagnóstico y manejo terapéutico. Acta Gastroenterol Latinoam. 2026;56(2):248-253. <https://doi.org/10.52787/agl.v56i2.528>

Referencias

- Zheng-min Mo, Jing He, Gang Ji, Yi-hui Wang, Bin Zhou, Lei Wang (2026) Case report of a mature cystic teratoma in the tail of the pancreas in a 54 year old male. Front Med. 13:1780193.
- Peiró J.L., Sbragia L., Scorletti F., Lim F.Y., Shaaban A. Management of fetal teratomas. Pediatr. Surg. Int. 2016;32:635-647.
- Kim H, Koh Y. Mature Cystic Teratoma of the Pancreas: A rare Cystic Neoplasm. Open Med (Wars). 2019 Nov; 14:872-874.
- Tanaka M., Fernandez del Castillo C., Kamisawa T., et al. International consensus guidelines on management of cystic neoplasm of the pancreas. Pancreatology 2017;17(6):962-70.
- Li Z., Ke N., Liu X., Gong S. Mature cystic teratoma of the pancreas with 30 years of clinical course. Medicine 2018;97.
- Iyad Al Jada, Maaweja Jabareen, Wasef Alhroub, Majd Oweidat. Successful management of a pancreatic mature cystic teratoma with Whipple procedure: A case report. Int J Surg Case Rep. 2024 Dec; 125:110504.
- Spinelli KS, Fromwiller TE, Daniel RA, Kiely JM, Nakeeb A, Komorowski RA, et al. Cystic pancreatic neoplasms: observe or operate. Annals of Surgery. 2004 May 1 [cited 2023 Jan 24]; 239(5):651-7; discussion 657-659.