

# Cuando la endoscopia impresiona, pero la biopsia tranquiliza: descamación mucosa esofágica extensa

Julio Otero Figar<sup>1</sup>  · Francisco Javier Pérez Rastrollo<sup>2</sup>  · Inés Magide Yáñez<sup>1</sup>  · Mario Álvarez Díez<sup>1</sup>  · Fernando Fernández Cadenas<sup>1</sup> 

<sup>1</sup>Servicio de Aparato Digestivo.

<sup>2</sup>Servicio de Anatomía Patológica.

Hospital Universitario Central de Asturias, Oviedo. España.

*Acta Gastroenterol Latinoam* 2026;56(2):173

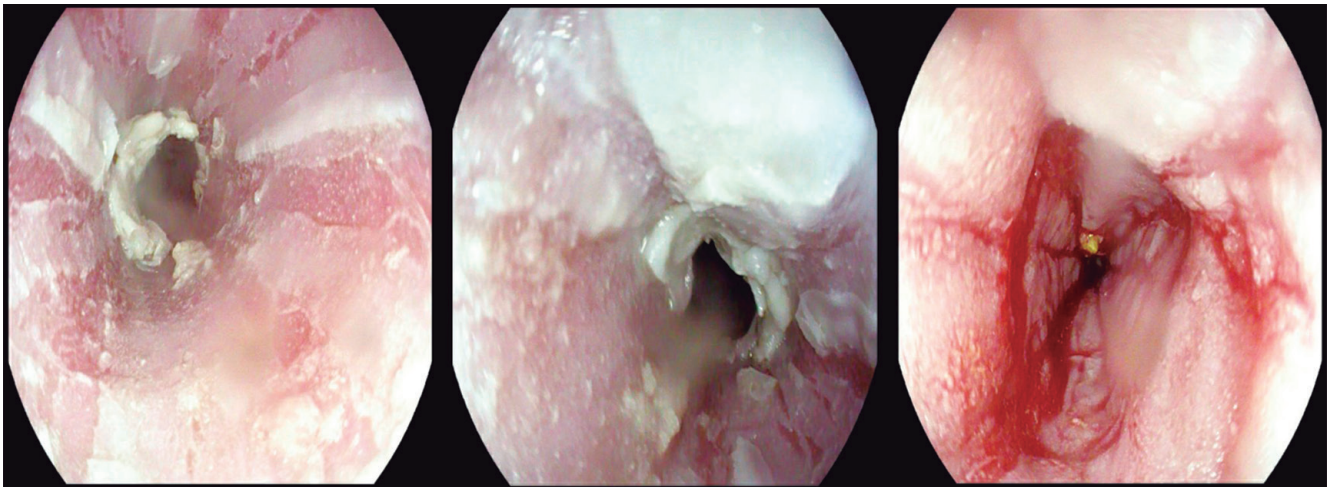
Recibido: 06/04/2025 / Aceptado: 02/06/2026 / Publicado online: 30/06/2026 / <https://doi.org/10.52787/agl.v56i2.632>

### Presentación de la imagen

Mujer de 63 años, asintomática desde el punto de vista digestivo, con antecedente de trastorno ansioso-depresivo en tratamiento con polifarmacia psiquiátrica. Es derivada para cribado de cáncer gástrico por antecedentes familiares. Du-

rante la videoendoscopia digestiva alta se observa la mucosa esofágica con desprendimiento laminar, exudado blanquecino, y aspecto traquealizado en toda su extensión (Figura 1). El estómago y el duodeno no presentan alteraciones. Se toman biopsias aleatorizadas de la mucosa esofágica.

**Figura 1.** Mucosa esofágica con desprendimiento laminar y exudados blanquecinos



**Correspondencia:** Julio Otero Figar  
Correo electrónico: [juliotero.figar@gmail.com](mailto:juliotero.figar@gmail.com)

¿Cuál es su diagnóstico?  
**Solución del caso en la página 254**

## Solución del caso: Cuando la endoscopia impresiona, pero la biopsia tranquiliza: descamación mucosa esofágica extensa

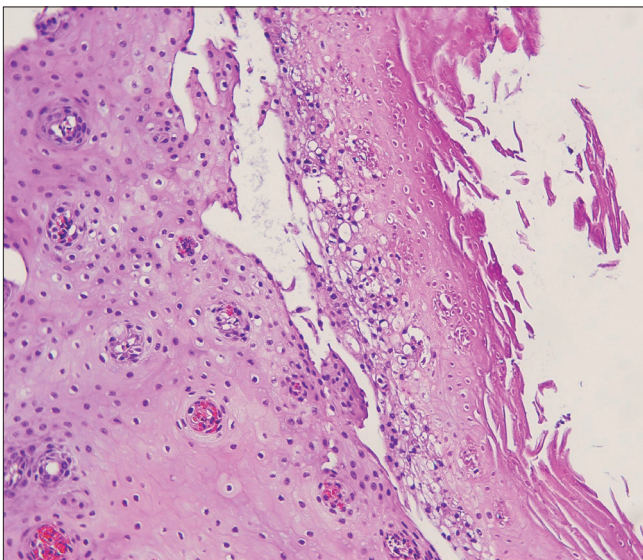
Viene de la página 173

---

### Solución del caso

La histología reveló epitelio esofágico engrosado con paraqueratosis, necrosis superficial de coagulación y desprendimiento de la capa superficial, sin inflamación significativa ni microorganismos, compatible con esofagitis disecante superficial (EDS)<sup>1</sup> (Figura 2).

**Figura 2.** Epitelio esofágico engrosado con paraqueratosis, necrosis superficial de coagulación y desprendimiento de la capa superficial



La EDS es una entidad descamativa benigna e infrecuente. Su etiología es incierta, aunque se asocia a fármacos (psicotrópicos, AINEs), irritantes químicos,

enfermedades dermatológicas (pénfigo) o autoinmunes.<sup>2</sup> Endoscópicamente, el hallazgo de “mucosa en tiras” puede confundirse con esofagitis micótica, cáustica o neoplasias. El diagnóstico definitivo es histológico, cuando se observa separación de las capas del epitelio escamoso. El manejo es conservador, se basa en el retiro de posibles desencadenantes y en el uso de inhibidores de la bomba de protones.<sup>3</sup> El pronóstico es excelente; la paciente presentó una resolución endoscópica completa a los tres meses de tratamiento con esomeprazol.

**Consentimiento para la publicación.** Para la confección de este manuscrito, se utilizaron datos anonimizados que no han distorsionado el significado científico.

**Propiedad intelectual.** Los autores declaran que los datos y las figuras presentes en el manuscrito son originales y se realizaron en sus instituciones pertenecientes.

**Financiamiento.** Los autores declaran que no hubo fuentes de financiación externas.

**Conflicto de interés.** Los autores declaran no tener conflictos de interés en relación con este artículo.

**Aviso de derechos de autor**

© 2026 *Acta Gastroenterológica Latinoamericana*. Este es un artículo de acceso abierto publicado bajo los términos de la Licencia Creative Commons Attribution (CC BY-NC-SA 4.0), la cual permite el uso, la distribución y la reproducción de forma no comercial, siempre que se cite al autor y la fuente original.

**Cite este artículo como:** Otero Figar J, Pérez Rastrollo F J, Magide Yáñez I y col. Cuando la endoscopia impresiona, pero la biopsia tranquiliza: descamación mucosa esofágica extensa. *Acta Gastroenterol Latinoam*. 2026;56(2):254-255. <https://doi.org/10.52787/agl.v56i2.632>

**Referencias**

1. Hart PA, Romano RC, Moreira RK, *et al*. Esophagitis dissecans superficialis: clinical, endoscopic, and histologic features. *Gastrointest Endosc*. 2015;82(2):284-91. DOI: [10.1007/s10620-015-3590-3](https://doi.org/10.1007/s10620-015-3590-3)
2. Orosz E, Patel AV. Sloughing Mucosa in Esophagitis Dissecans Superficialis. *Clin Gastroenterol Hepatol*. 2021;19(4):A41. DOI: [10.1016/j.cgh.2020.03.025](https://doi.org/10.1016/j.cgh.2020.03.025)
3. Jain A, Patel R, Patel R. Esophagitis dissecans superficialis - An intimidating, but innocuous condition. *Indian J Gastroenterol*. 2024;43(6):1238-1239. DOI:[10.1007/s12664-023-01449-2](https://doi.org/10.1007/s12664-023-01449-2)