

Necrosectomía endoscópica transmural a través de fístula pancreático gástrica espontánea secundaria a necrosis encapsulada infectada

Juan Ramirez García  · César Vargas-Alayza  · Natali Ravelo 

Servicio de gastroenterología, Hospital Nacional Arzobispo Loayza.
Lima, Perú.

Acta Gastroenterol Latinoam 2023;53(1):90-93

Recibido: 03/10/2022 / Aceptado: 12/03/2023 / Publicado online: 30/03/2023 / <https://doi.org/10.52787/agl.v53i1.261>

Resumen

La clasificación de Atlanta hace una importante distinción entre las colecciones compuestas sólo por fluidos y las que contienen tejido necrótico. En este último grupo, la necrosis encapsulada o amurallada se refiere a una colección encapsulada de necrosis pancreática y/o peri pancreática que presenta una pared bien definida. Cuando es asintomática el tratamiento es conservador; cuando está infectada requiere drenaje. La ruptura espontánea de la necrosis encapsulada hacia el tracto gastrointestinal es un evento raro. Presentamos el caso de una paciente con una hemorragia digestiva alta secundaria a una fístula pancreático gástrica ocasionada por una necrosis pancreática encapsulada infectada. Días después de realizada la endoscopia alta debido a la hemorragia, se observó un incremento en el diámetro de la fístula, a través de la cual se realizó exitosamente la necrosectomía endoscópica, logrando que la paciente mejorara notablemente luego de la segunda sesión.

Palabras claves. Pancreatitis aguda necrotizante, hemorragia gastrointestinal, fístula pancreática.

Transmural Endoscopic Necrosectomy through a Spontaneous Gastric-pancreatic Fistula Secondary to Infected Encapsulated Necrosis

Summary

The Atlanta classification makes an important distinction between collections composed only of fluid and those containing necrosis. In the last group, encapsulated or walled necrosis refers to an encapsulated collection of pancreatic and/or peripancreatic necrosis that presents a well-defined wall. When it is asymptomatic, the treatment is conservative; when it is infected it requires drainage. Spontaneous rupture of encapsulated necrosis into the gastrointestinal tract is a rare event. We present the case of a patient with upper gastrointestinal bleeding secondary to a gastric-pancreatic fistula caused by an infected encapsulated pancreatic necrosis. Days after the upper endoscopy was performed due to bleeding, an increase in the diameter of the fistula was observed, through which the endoscopic necrosectomy was successfully performed, achieving that the patient improved remarkably after the second session.

Keywords. Necrotizing acute pancreatitis, gastrointestinal bleeding, pancreatic fistula.

Correspondencia: Juan Ramirez
Correo electrónico: dr.ramirezgarcia@gmail.com

Abreviaturas

PA: *Pancreatitis aguda.*

WON: *Necrosis encapsulada (según sus siglas en inglés).*

TGI: *Tracto Gastrointestinal.*

FGI: *Fístula Gastrointestinal.*

PCR: *Proteína C reactiva.*

Introducción

Las complicaciones locales de la pancreatitis aguda (PA) son la colección aguda de fluido peri pancreático, la colección necrótica aguda, el pseudoquiste y la necrosis encapsulada (WON).¹ La pancreatitis necrotizante representa entre 5 y 10% de los casos; un tercio de estos presentará necrosis infectada, con una mortalidad del 35%.² El WON es una colección encapsulada que generalmente se forma luego de 4 semanas de iniciada la PA.

En el WON asintomático se aconseja mantener una conducta expectante, y realizar drenaje en el WON infectado y/o sintomático.¹ La rotura espontánea del WON al tracto gastrointestinal (TGI) es un evento raro y está descrito en pocos reportes.³ En la PA severa, se encontró una incidencia de fístula gastrointestinal (FGI) del 3 al 15%, con una mortalidad del 28%. La fístula puede dirigirse hacia estómago, duodeno, yeyuno, íleon o colon, ya sea en forma aislada o combinada.⁴ La fístula hacia el estómago, sin complicaciones, es un evento muy raro, menor al 3% de los casos.⁵ Existe poca información sobre el curso de la FGI por necrosis pancreática encapsulada y la conducta terapéutica aún no está bien establecida.

Presentamos un caso de necrosectomía endoscópica realizada a través de una fístula pancreático gástrica formada espontáneamente debido a una gran necrosis pancreática encapsulada infectada.

Caso clínico

Una mujer de 63 años, con antecedentes de diabetes mellitus, hipertensión arterial y dislipidemia, es admitida en un servicio de emergencia con dolor abdominal, náuseas y vómitos de 4 semanas de evolución. Presentaba además disnea y taquipnea, y se automedicó con levofloxacina, ácido acetil salicílico y enoxaparina. El día del ingreso hospitalario presentó hematemesis, melena y lipotimia. En el examen físico se encontró una frecuencia cardíaca de 114 latidos por minuto y la tensión arterial fue 110/60 mmHg. Los exámenes de laboratorio al ingreso mostraron: Hb: 8.1 g/dl, leucocitos 12.920/mm³, abastionados 4%, albúmina 2.4 g/dl, proteína C reactiva (PCR) 41.2 mg/L. Se realizó una endoscopia digestiva

alta en la que se observaron dos úlceras sobre la curvatura mayor de cuerpo gástrico; una de ellas presentaba un orificio fistuloso de aproximadamente 5 mm de diámetro (Figura 1 A). La tomografía con contraste muestra necrosis pancreática amurallada de 188 mm x 94 mm x 120 mm sobre el cuerpo y la cola (Figura 2).

Deciden realizar un tratamiento conservador indicando antibioterapia de amplio espectro. Luego de 2 semanas recibiendo imipenem la paciente continuaba con dolor abdominal, fiebre, mala tolerancia a la dieta y aún con leucocitosis, desviación izquierda y PCR alta. Por tales motivos sugerimos hacer un drenaje endoscópico de la necrosis infectada. Se efectuó una ecoendoscopia que confirmó los hallazgos de la tomografía, además de la compresión gástrica por la necrosis pancreática y la evidencia de la fístula pancreático gástrica (Figura 3). Se observó que la fístula presentaba un diámetro mayor (13 mm) en el cuerpo gástrico al descrito previamente en la endoscopia. A través de la fístula se observó la salida de secreción purulenta (Figura 1B).

Figura 1. A: Orificio fistuloso de 5 mm en el cuerpo gástrico, **B:** Fístula 13 días después de la endoscopia, orificio de 13 mm

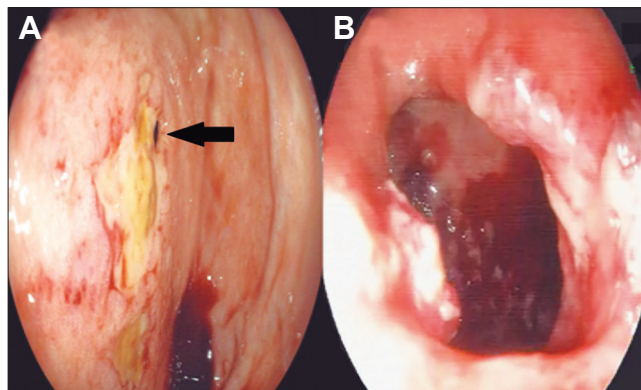
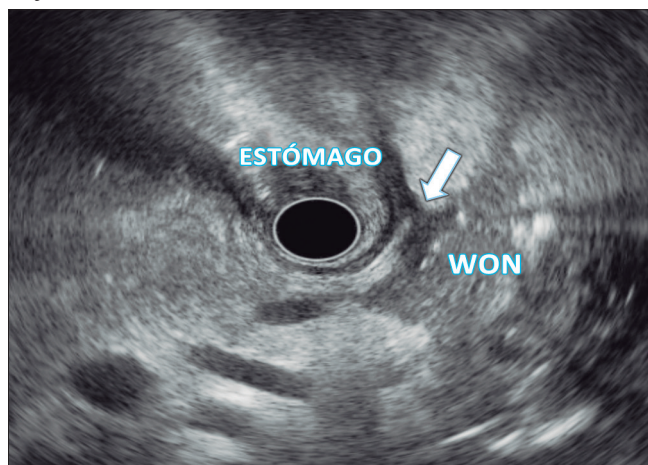


Figura 2. Tomografía de abdomen. Necrosis pancreática encapsulada infectada

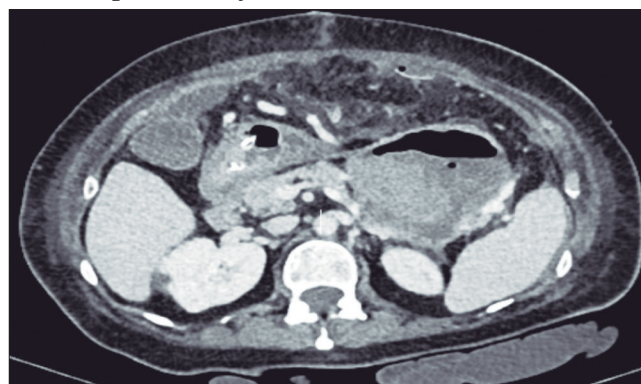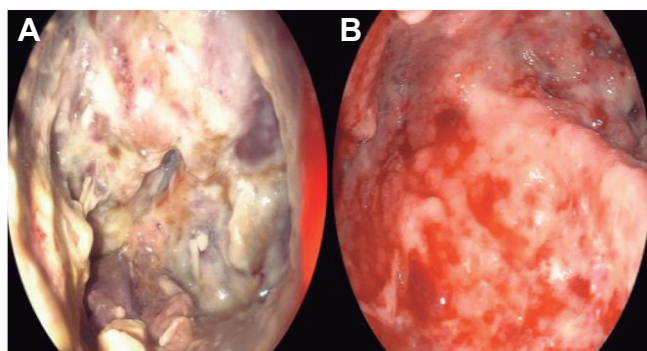


Figura 3. Fístula pancreático gástrica bajo visión ecoendoscópica. Obsérvese la flecha blanca señalando la fístula



Debido a la evolución desfavorable y la falta de respuesta al tratamiento antibiótico a pesar de la presencia de la fístula pancreático gástrica, se decidió realizar una necrosectomía endoscópica a través de la fístula (Figura 4A), sin necesidad de dilatar o colocar stents. Para la necrosectomía empleamos un asa de polipectomía, lavado con peróxido de hidrogeno, acompañado de nutrición enteral por sonda nasoduodenal. Se realizaron cinco sesiones, observándose mejoría clínica y laboratorial desde la segunda sesión y alta inmediata con la última sesión (Figura 4B). No se presentó ninguna complicación. El control tomográfico posterior mostró la resolución del WON.

Figura 4. A: Vista endoscópica de la necrosis pancreática encapsulada infectada; B: Vista endoscópica luego de la última sesión de necrosectomía



Discusión

El WON puede cursar asintomático o con síntomas como dolor, saciedad precoz, fiebre, ictericia, obstrucción de la salida gástrica o hemorragia. La hemorragia es la forma más frecuente de presentación (60% de casos), como consecuencia de la erosión de los vasos de la pared del

TGI después de la diseminación de la inflamación y de la necrosis pancreática.⁶⁻⁷

La fistulización al TGI, es una complicación temida del manejo expectante del WON. Su incidencia en WON asintomático o infectado es del 11.5% y 38% respectivamente.^{4,6} La fístula a estómago representaría entre el 23% y 44% de todos los casos, siendo el colon y el duodeno los sitios más frecuentemente afectados.^{4,6,8}

La ecoendoscopia es el método de elección para caracterizar el WON, determinar si el abordaje será endoscópico o quirúrgico y prever el número de sesiones endoscópicas requeridas para el drenaje.⁹

Hay escasos datos sobre el curso clínico y el resultado de la fistulización del WON. Sin embargo, rara vez la fistulización espontánea se resolverá sin complicaciones.⁵ En una serie de 16 pacientes con WON asintomático y fístula al TGI, solo 12% tuvieron resolución espontánea del WON. El resto requirió drenaje endoscópico.⁶

En nuestro caso, la necrosis encapsulada infectada condujo a la formación de una fístula pancreático gástrica que se manifestó con una hemorragia digestiva alta. Trece días después de la endoscopia se observó un incremento del diámetro de la fístula. A pesar de la presencia de la fístula y la administración de antibióticos la evolución de la paciente fue desfavorable. La presencia de la fístula, incluso con incremento en su diámetro, no aseguró que los restos sólidos y detritus del WON drenaran espontáneamente por la fístula. Entonces se decidió realizar la necrosectomía endoscópica.

En conclusión, la fístula pancreático gástrica es un evento infrecuente y el sangrado digestivo es su forma más común de presentación. La fístula no asegura un drenaje adecuado del contenido de la necrosis infectada, por lo que su formación no evitará la necesidad de drenaje o necrosectomía endoscópica. La necrosectomía endoscópica a través de una fístula bien formada, podría ser segura y eficaz.

Consentimiento para la publicación. Se obtuvo el consentimiento informado por escrito del paciente o su padre, tutor o familiar, para la publicación de los datos y/o imágenes clínicas en beneficio de la ciencia. La copia del formulario de consentimiento se encuentra disponible para los editores de esta revista.

Propiedad intelectual. Los autores declaran que los datos y las figuras presentes en el manuscrito son originales y se realizaron en sus instituciones pertenecientes.

Financiamiento. Los autores declaran que no hubo fuentes de financiación externas.

Conflicto de interés. Los autores declaran no tener conflictos de interés en relación con este artículo.

Aviso de derechos de autor



© 2023 Acta Gastroenterológica Latinoamericana. Este es un artículo de acceso abierto publicado bajo los términos de la Licencia Creative Commons Attribution (CC BY-NC-SA 4.0), la cual permite el uso, la distribución y la reproducción de forma no comercial, siempre que se cite al autor y la fuente original.

Cite este artículo como: Ramirez García J, Vargas-Alayza C y Ravelo N. Necrosectomía endoscópica transmural a través de fístula pancreático gástrica espontánea secundaria a necrosis encapsulada infectada. *Acta Gastroenterol Latinoam.* 2023;53(1):90-93. <https://doi.org/10.52787/agl.v53i1.261>

Referencias

1. Banks PA, Bollen TL, Dervenis C, Gooszen HG, Johnson CD, Sarr MG, *et al.* Classification of acute pancreatitis-2012: revision of the Atlanta classification and definitions by international consensus. *Gut.* 1 de enero de 2013;62(1):102-11.
2. Werge M, Novovic S, Schmidt PN, Gluud LL. Infection increases mortality in necrotizing pancreatitis: A systematic review and meta-analysis. *Pancreatol Off J Int Assoc Pancreatol IAP AI.* octubre de 2016;16(5):698-707.
3. Lee A, Thompson CC. Direct endoscopic necrosectomy in retroflexion when using a lumen-apposing transmural covered metal stent. *Gastrointest Endosc.* 1 de enero de 2016;83(1):255.
4. Jiang W, Tong Z, Yang D, Ke L, Shen X, Zhou J, *et al.* Gastrointestinal Fistulas in Acute Pancreatitis With Infected Pancreatic or Peripancreatic Necrosis: A 4-Year Single-Center Experience. *Medicine (Baltimore).* abril de 2016;95(14):e3318.
5. Papadimitriou N, Robotis J, Rokkas T. Spontaneous Intra-Gastric Walled-Off Pancreatic Necrosis Rupture. *JOP J Pancreas.* 28 de noviembre de 2014;15(6):628-9.
6. Rana SS, Sharma R, Dhalaria L, Kang M, Gupta R. A Case Series of Late Gastrointestinal Fistulization in 16 Patients with Walled-Off Necrosis. *Dig Dis Sci.* 1 de febrero de 2022;67(2):661-6.
7. Hua Z, Su Y, Huang X, Zhang K, Yin Z, Wang X, *et al.* Analysis of risk factors related to gastrointestinal fistula in patients with severe acute pancreatitis: a retrospective study of 344 cases in a single Chinese center. *BMC Gastroenterol.* 14 de febrero de 2017;17(1):29.
8. Kochhar R, Jain K, Gupta V, Singhal M, Kochhar S, Poornachandra KS, *et al.* Fistulization in the GI tract in acute pancreatitis. *Gastrointest Endosc.* 1 de febrero de 2012;75(2):436-40.
9. Rana. Do the morphological features of walled off pancreatic necrosis on endoscopic ultrasound determine the outcome of endoscopic transmural drainage? [Internet]. [citado 12 de septiembre de 2022]. Disponible en: https://journals.lww.com/eusjournal/Fulltext/2014/03020/Do_the_morphological_features_of_walled_off.7.aspx