

Apendicitis del muñón apendicular. Reporte de un caso

Lizeth Guardo Pereira, Nebil Larrañaga, Germán Espil, Iocco Grisel, Shigeru Kozima

Departamento de diagnóstico por imágenes del Centro de Educación Médica e Investigaciones Clínicas (CEMIC).
Ciudad Autónoma de Buenos Aires, Argentina.

Acta Gastroenterol Latinoam 2020;50(4):417

Recibido: 28/09/2020 / Aceptado: 18/11/2020 / Publicado online: 14/12/2020

Caso clínico

Una paciente de sexo femenino, de 47 años de edad, con antecedentes quirúrgicos de apendicetomía hace 2 años, ingresa a la institución con un cuadro clínico de una semana de evolución, caracterizado por un dolor al nivel de la fosa iliaca derecha no irradiado.

En el examen físico se encuentra con dolor ante la palpación en la fosa iliaca derecha, asociado a los signos de irritación peritoneal.

Se le solicitan una ecografía abdominal simple (Figura 1) y una tomografía computada del abdomen y pelvis sin contraste (Figura 2 A y B).

Figura 1. Ecografía del abdomen simple: se evidencia al nivel de la fosa iliaca derecha adyacente al ciego una imagen líquida con contenido particulado de 27 mm en concordancia con la zona de dolor (flecha)

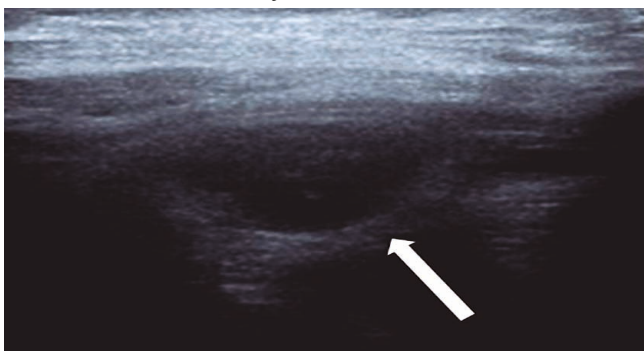
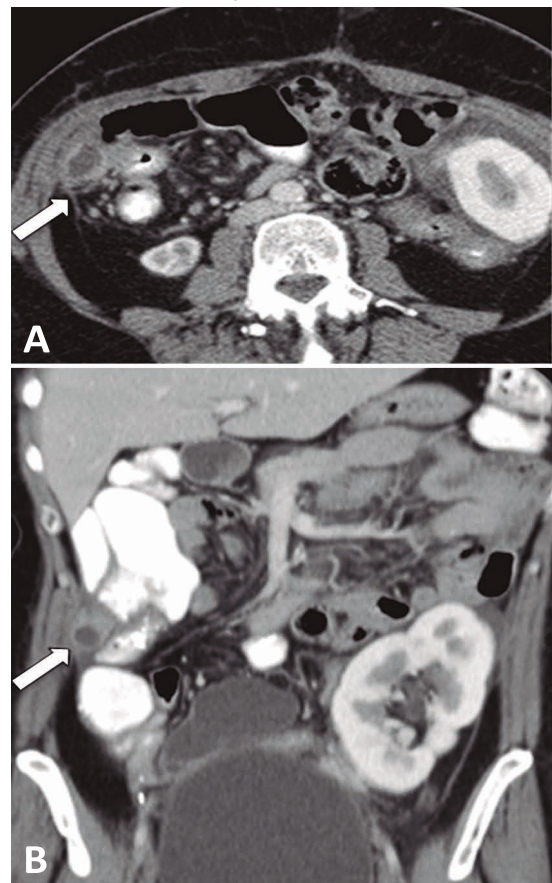


Figura 2. Tomografía del abdomen y la pelvis sin contraste con corte coronal (A) y sagital (B): se evidencia adyacente a la pared del ciego una colección de 27 x 17 mm con alteración de la grasa pericecal y un engrosamiento en el líquido libre laminar



¿Cuál es su diagnóstico?

Correspondencia: Lizeth Guardo Pereira
Correo electrónico: lizeth.guardo@gmail.com

Resolución del caso en la página 493