

A O C T A

GASTROENTEROLÓGICA LATINOAMERICANA

Vol 46 N°1 año 2016

ISSN: 2469-1119

- IN 6** Un hallazgo histológico inesperado
Raquel Ratto, Adriana Bosolino, Nicolás Pagliere
- 7** Dolor epigástrico y gas extraluminal retroperitoneal
Daniel López Rey, Amelia Bargiela Lemos, Daniel Romeu Vilar, Tania Pérez Ramos
- MO 8** Costo-efectividad de las pruebas de tamizaje del cáncer colorrectal en la Argentina
Natalia Espinola, Daniel Maceira, Alfredo Palacios
- 35** Hepatitis aguda grave por sobreinfección por virus delta: importancia diagnóstica de la biología molecular
Cristina Fernández, Juan Ramón Larrubia, Ana Avellón, Nora Mariela Martínez, Antonio Gómez, Alejandro González Praetorius
- 38** Trastornos gastrointestinales en pediatría asociados con la altura. reporte de dos casos y revisión de la literatura
Wilson Daza Carreño, Clara Plata García, Ana María Rojas Velásquez, Silvana Dadán

- 18** Factores relacionados al paciente que afectan la limpieza del colon previo a la colonoscopia
Ignacio Ianjul, Juan Lasa, Rafael Moore, Melisa Senderovsky, Daniel Peralta, Guillermo Dima, Ignacio Zubiaurre, Abel Novillo, Luis Soifer

- 22** Tratamiento del divertículo de Zenker con endoscopio flexible: experiencia en un hospital público de la Argentina
Sebastián Augusto Carrica, Horacio Martínez, Gustavo Javier Correa, Martín Yantorno, Francisco Tufare, Fernando Baldoni, Augusto Villaverde, Néstor Chopita

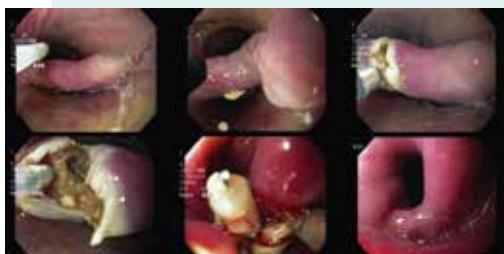

Figura 2. Visión endoscópica del diverticuloscopio colocado y el septum expuesto (A). El corte se realiza con needle knife con corriente de coagulación en forma secuencial hasta los 5 mm del fondo del DZ (B-D). Se colocan clips metálicos (E). Visión endoscópica 30 días posteriores a la miotomía (F).




Figura 1. Efectos de la altitud sobre la presión barométrica en algunas ciudades de Latinoamérica.

- CC 30** Carcinosarcoma sincrónico de la vesícula y la vía biliar extrahepática
Ana Alberca Páramo, David Padilla Valverde, Pedro Villarejo Campos, Esther Pilar García Santos, José Luis Bertelli Puche, Paloma Núñez Guerrero, Margarita Delgado, Jesús Martín Fernández
- 43** Lipodistrofia mesenterica extensa de colon izquierdo: reprot de caso y breve revisión de la literatura
Alejandro Rey, Virginia Margarita Cano Busnelli, Juan Pablo Santino, Fernando Van Domselaar, Guillermo Ojea Quintana, Alberto Cristian Seehaus, Juan Andrés De Paula
- 48** Pólipo fibroide inflamatorio gástrico como causa de hemorragia digestiva alta con descompensación hemodinámica
Aníbal D Genna
- RE 52** Insuficiencia hepática aguda pediátrica. Grupo de trabajo de la Sociedad Latinoamericana de Gastroenterología, Hepatología y Nutrición Pediátrica (SLAGHNP)
Mirta Ciocca, Alejandro Costaguta, Miriam Quarterolo, Laura Delgado, Lidia Garcete, Marcela Godoy, Carmen Esther López, Carola López, Margarita Ramonet

Organo oficial



Sociedad Argentina de Gastroenterología

SGU | Sociedad de Gastroenterología del Uruguay